

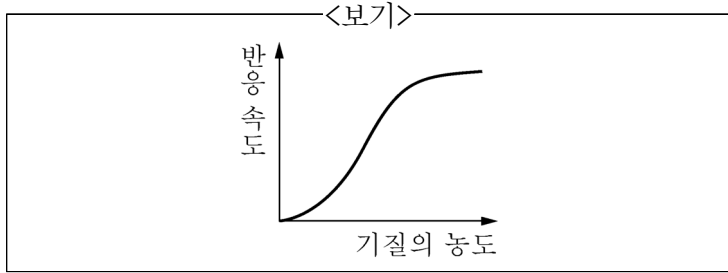
1. 세포 표면의 막관통 수용체인 G단백질 결합수용체(GPCR)와 상호작용하여 활성화된 G단백질의 2차 신호 전달자(second messenger)로 옳은 것을 <보기>에서 모두 고른 것은?

<보기>

ㄱ. P _{fr}	ㄴ. DAG
ㄷ. GTP	ㄹ. cAMP

- ① ㄱ, ㄴ ② ㄱ, ㄷ ③ ㄴ, ㄷ ④ ㄴ, ㄹ

2. <보기>는 기질의 농도에 따른 효소의 반응 속도 그래프이다. 이를 설명할 수 있는 것으로 가장 옳은 것은?



- ① 활성화 에너지 장벽(activation energy barrier)
 ② 되먹임 조절(feedback regulation)
 ③ 경쟁적 억제(competitive inhibition)
 ④ 다른자리 입체성 조절(allosteric regulation)

3. 어떤 단백질의 아미노산 조성을 조사하였더니 특정 부위에 알라닌(Ala), 발린(Val), 류신(Leu), 이소류신(Ile), 프롤린(Pro)이 풍부하였다. 이 부위에서 예상되는 특징으로 가장 옳은 것은?

- ① 이 부위는 단백질의 아미노 말단에 위치할 것이다.
 ② 이 부위의 아미노산들 때문에 단백질은 친수성일 것이다.
 ③ 이 부위는 다른 단백질과 결합하는 부위일 것이다.
 ④ 이 부위는 수용액에서 전체 단백질 구조의 안쪽에 위치할 것이다.

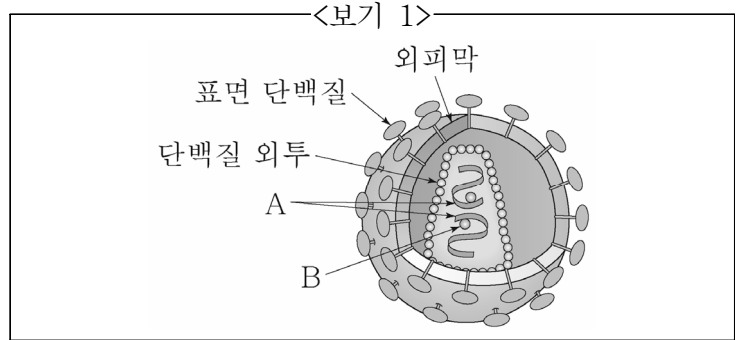
4. 생명체는 다양한 원소로 이루어져 있으며, 이 중에서 탄소(C), 수소(H), 산소(O), 질소(N)는 생명체의 95% 이상을 차지한다. 이 4가지 원소들을 인간의 체중에서 차지하는 비율이 높은 순서대로 바르게 나열한 것은?

- ① O>C>H>N ② C>H>O>N
 ③ H>C>O>N ④ N>O>C>H

5. 부모 중 어느 쪽으로부터 대립유전자를 받았는가에 따라 표현형이 달라지는 현상은?

- ① 불완전 우성(incomplete dominance)
 ② 비분리(nondisjunction)
 ③ 상위(epistasis)
 ④ 유전체 각인(genomic imprinting)

6. <보기 1>은 사람면역결핍바이러스(HIV)의 모식도이다. <보기 2>에서 옳은 것을 모두 고른 것은?



<보기 2>

ㄱ. A는 RNA이다.
 ㄴ. B는 숙주세포에 침투 시 필요한 단백질분해효소이다.
 ㄷ. HIV는 주로 CD8 T세포를 감염시켜 면역력을 약화시킨다.
 ㄹ. HIV는 아데노바이러스에 속한다.

- ① ㄱ ② ㄱ, ㄴ
 ③ ㄱ, ㄷ ④ ㄱ, ㄹ

7. 사성잡종 교배에서 F₁ 개체의 유전자형은 AaBbCcDd이다. 이 4종류의 유전자가 각각 독립적으로 분리된다고 가정하고 F₁ 개체를 자가수분 시켰을 때, F₂ 개체가 AaBBccDd의 유전자형을 가질 확률은?

- ① 1/4 ② 1/16
 ③ 1/64 ④ 1/256

8. 생거기법(Sanger)을 통한 DNA 염기서열분석에 필요한 요소를 <보기>에서 모두 고른 것은?

<보기>

ㄱ. 프라이머(primer)
 ㄴ. dNTP
 ㄷ. ddNTP
 ㄹ. DNA 연결효소(DNA ligase)

- ① ㄱ, ㄴ, ㄷ ② ㄱ, ㄴ, ㄹ
 ③ ㄴ, ㄷ, ㄹ ④ ㄱ, ㄴ, ㄷ, ㄹ

9. 진핵세포의 mRNA는 전구체 형태로 만들어져 세포질로 나가기 전에 가공(processing) 과정을 거쳐 변형된다. 진핵세포의 RNA 가공(processing) 과정에 해당하는 것을 <보기>에서 모두 고른 것은?

<보기>

ㄱ. 인트론 제거
 ㄴ. 5' 캡(5' cap) 형성
 ㄷ. 폴리 A 꼬리(poly A tail) 형성
 ㄹ. 엑손 뒤섞기(exon shuffling)

- ① ㄱ, ㄹ ② ㄴ, ㄷ
 ③ ㄱ, ㄴ, ㄷ ④ ㄱ, ㄴ, ㄷ, ㄹ

10. 레트로트랜스포존(retrotransposon)에 대한 설명으로 가장 옳지 않은 것은?

- ① 진핵생물에서 발견된다.
- ② 단일 가닥의 RNA 중간산물을 생성한다.
- ③ 유전체에 RNA로 삽입된다.
- ④ 역전사효소를 사용한다.

11. 근육이 수축하는 데 필요로 하는 ATP를 충족시키는 방법으로 가장 옳지 않은 것은?

- ① 운동 중 근육 내 젖산 발효에 의해 ATP를 생성한다.
- ② 적색섬유에 풍부한 미토콘드리아에서 주로 혐기성 호흡에 의해 ATP가 생성된다.
- ③ 가벼운 운동을 지속하는 동안 대부분의 ATP는 호기성 호흡에 의해 생성된다.
- ④ 인산염을 ADP로 이동시켜 ATP를 형성할 수 있는 화합물인 크레아틴 인산을 이용한다.

12. 수정(fertilization)에 대한 설명으로 가장 옳지 않은 것은?

- ① 정자와 난자의 융합은 난자에 중요한 물질대사의 활성화를 불러온다. 여기에는 세포주기의 재개, 이후의 유사 분열 그리고 DNA와 단백질의 합성 재개가 포함된다.
- ② 난자에서 분비되는 중 특이적 분자는 수정 능력을 가진 정자를 유인한다. 성계의 주화성 분자인 리섹트와 스퍼렉트는 정자의 운동성을 증가시킬 수 있다.
- ③ 다수정의 느린 차단은 나트륨이온(Na⁺)에 의한 것으로 이 나트륨이온(Na⁺)은 후에 단백질 키나제 C를 활성화 시켜서 유사분열 세포주기를 재개한다.
- ④ 다수정은 2개 혹은 그 이상의 정자가 1개의 난자와 수정하는 경우이다. 이로 인하여 할구의 염색체 수가 달라지기 때문에 치명적이다.

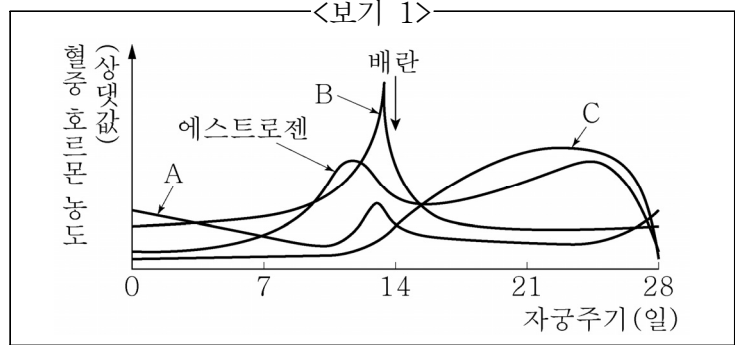
13. 뇌의 각 부위에 대한 설명 중 옳은 것을 <보기>에서 모두 고른 것은?

<보기>

ㄱ. 시상은 대뇌변연계에 감정 신호를 전달한다.
 ㄴ. 시상하부는 호르몬 분비와 일주기 리듬에 관여한다.
 ㄷ. 해마는 단기기억을 장기기억으로 바꾸는 데 관여한다.
 ㄹ. 기저핵은 후각수용체로부터 오는 입력을 대뇌피질로 보낸다.

- ① ㄱ, ㄴ
- ② ㄱ, ㄷ
- ③ ㄴ, ㄷ
- ④ ㄴ, ㄹ

14. <보기 1>은 여성의 자궁주기에 따른 호르몬 변화에 관한 그래프이다. <보기 2>에서 옳은 설명을 모두 고른 것은?



<보기 2>

ㄱ. 혈중 뇌하수체 호르몬은 A와 C이다.
 ㄴ. B는 황체에서, 에스트로젠과 C의 분비를 촉진한다.
 ㄷ. C는 에스트로젠과 함께 자궁내막을 두껍게 만든다.
 ㄹ. 대부분의 임신 테스트기는 C의 존재 유무를 확인하는 것이다.

- ① ㄱ, ㄴ
- ② ㄱ, ㄷ
- ③ ㄴ, ㄷ
- ④ ㄴ, ㄹ

15. <보기>는 사람의 위에서의 소화과정에서 나타나는 현상이다. 이를 순서에 맞게 배열했을 때 세 번째 단계에 해당하는 것은?

<보기>

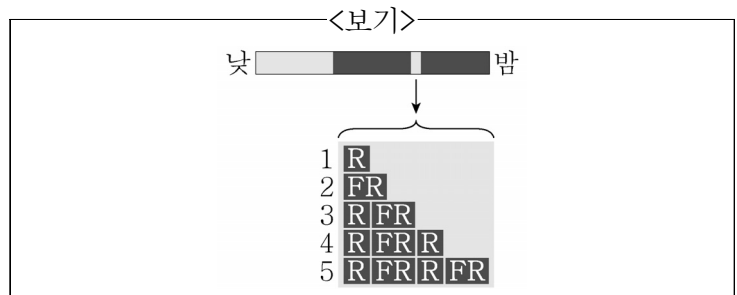
ㄱ. 위샘의 세포에서 수소이온(H⁺)을 분비한다.
 ㄴ. 펩신이 펩시노젠을 활성화한다.
 ㄷ. 염산이 펩시노젠을 활성화한다.
 ㄹ. 부분적으로 소화된 음식이 소장으로 이동한다.

- ① ㄱ
- ② ㄴ
- ③ ㄷ
- ④ ㄹ

16. 목본식물이 2기 성장을 통하여 얻을 수 있는 결과로 가장 옳은 것은?

- ① 뿌리와 어린 싹을 신장시킨다.
- ② 줄기와 뿌리를 두껍게 한다.
- ③ 개화 시기를 조절할 수 있다.
- ④ 정단분열조직의 수가 늘어난다.

17. 단일식물에 밤사이 짧은 섬광을 쬐어주었다. <보기>의 1~5와 같이 적색광(R)과 근적외선(FR)에 노출시켰을 때, 개화 여부를 순서대로 바르게 나열한 것은? (단, 개화는 ○, 미개화는 ×로 표시한다.)



- ① ×○○××
- ② ○×○×○
- ③ ○○×××
- ④ ××○××

18. 조류의 배외막에 대한 설명 중 옳은 것을 <보기>에서 모두 고른 것은?

- <보기>
- ㄱ. 요막은 용모막과 난황낭 사이 빈 공간의 대부분을 차지한다.
 - ㄴ. 양막은 배의 가장 바깥쪽에 있는 것으로, 양막강을 형성한다.
 - ㄷ. 난황낭은 중배엽과 내배엽에서 자란 세포들이 난황을 둘러싸는 막이다.
 - ㄹ. 용모막은 외배엽과 중배엽에서 만들어지며 배의 가장 안쪽에 있는 막이다.

- ① ㄱ, ㄴ
- ② ㄱ, ㄷ
- ③ ㄴ, ㄷ
- ④ ㄴ, ㄹ

19. 각 생물체의 특성에 대한 설명으로 가장 옳지 않은 것은?

- ① 세균 - 핵이 있는 가장 다양하고 잘 알려진 단세포 생물집단
- ② 균류 - 외부의 물질을 분해하여 이 과정에서 방출되는 영양분을 흡수하는 단세포 또는 다세포 진핵생물집단
- ③ 고세균 - 세균보다 진핵생물과 밀접한 관련이 있는 단세포 생물집단
- ④ 원생생물 - 식물, 동물 또는 균류가 아닌 진핵생물집단

20. 유행동물의 특징으로 가장 옳은 것은?

- ① 등배로 납작하며 체절이 없다.
- ② 소화관을 가지고 있으며 머리에 섬모관이 있다.
- ③ 체절성의 체벽과 내부기관을 가지고 있다.
- ④ 등쪽에 속이 빈 신경삭이 있으며 항문 뒤에 근육질 꼬리를 가진다.

이 면은 여백입니다.